LELAND STANFORD JUNIOR UNIVERSITY
FEB
16
1899
LIBRARY.

Ueber einen Fall von Luxatio mandibulae spontanea.

Inaugural-Dissertation

zur Erlangung der Doctorwürde

der medizinischen Fakultät
der Königl. Christian-Albrechts-Universität zu Kiel

vorgelegt von

Herrmann Grube,

approb. Arzt

aus Harburg a. d. Elbe.

KIEL,

Druck von P. Peters

1898.

Ueber einen Fall von Luxatio mandibulae spontanea.

Inaugural-Dissertation

zur Erlangung der Doctorwürde

der medizinischen Fakultät
der Königl. Christian-Albrechts-Universität zu Kiel

vorgelegt von

Herrmann Grube,

approb. Arzt

aus Harburg a. d. Elbe.

KIEL,

Druck von P. Peters

1898.

K

No. 18.
Rektoratsjahr 1898/99.
Referent: Dr. Völckers.
Druck genehmigt:
Dr. Heller, z. Zt. Dekan.

Meinen Eltern.

Digitized by the Internet Archive
in 2025

https://archive.org/details/uebereinenfallvo0002herm

Unter einer Verrenkung (Luxatio) versteht man denjenigen pathologischen Zustand, in welchem die eine Gelenkverbindung darstellenden Knochenenden entweder vollständig oder zum Teil aus ihrer gegenseitigen Lage und ihrer typischen physikalischen Anordnung gewichen sind, wobei in der Regel die Gelenkkapsel zerrissen ist; wenigstens ist das letztere fast immer der Fall bei den sogenannten traumatischen Luxationen, das heisst bei denjenigen, welche an gesunden Gelenken infolge einer Gewalteinwirkung entstanden sind. Ausser diesen traumatischen Luxationen unterscheidet man noch die angeborenen und die spontanen oder pathologischen Luxationen.

Was die Häufigkeit des Vorkommens von Luxationen anlangt, so gehören sie im allgemeinen zu den seltenen Verletzungen; es wird angegeben, dass die Frakturen achtmal häufiger sind, als die Luxationen, jedoch erscheint einzelnen Autoren schon dieses Verhältniss als zu hoch.

Die Verteilung der Luxationen auf die einzelnen Gelenke ist eine sehr verschiedene. Nach einer Statistik von Malgaigne befanden sich unter 480 Luxationen 8 am Truncus, 62 an den unteren Extremitäten, 419 an den oberen und davon allein 321 an der Schulter. Die Luxationen sind häufiger bei Männern als bei Frauen, verhältnismässig selten bei Kindern und alten Leuten.

Ueber die Entstehung von — traumatischen — Luxationen lässt sich folgendes berichten. Sie entstehen entweder durch Verletzungen oder durch eigene Muskelkontraktion; letzteres kommt selten vor, doch sind Fälle beobachtet, wo zum Beispiel bei Epileptischen Verrenkungen durch krampfhafte Muskelkontraction entstanden sind. Bei den durch Verletzung hervorgerufenen kann die äussere Ursache eine direkte oder indirekte

sein. Fällt zum Beispiel jemand auf die Schulter und zieht sich eine Luxation zu, so bezeichnet man diese als durch direkte Gewalt entstanden; die gleiche Luxation könnte bei indirekter Gewalteinwirkung zustande kommen, wenn zum Beispiel jemand auf die Hand oder den Ellenbogen fiele. Häufiger wird eine derartige traumatische Luxation habituell, das heisst, sie tritt bei geringen äusseren Veranlassungen wieder ein. Es liegt dies daran, dass ein zu frühzeitiger Gebrauch des luxierten Gelenkes eine Restitutio ad integrum der lädierten Gewebe verhindert.

Die — angeborenen — Luxationen sind seltene Missbildungen, und man muss von ihnen sehr wohl luxationes inter partum acquisitae unterscheiden, das heisst solche, die während der Geburt bei gewissen Manövern behufs Extraktion des Kindes entstehen können und die durchaus die Bedeutung einfacher traumatischer Luxationen haben. Sie können selbstverständlich eingerichtet und geheilt werden. Von ihnen zu trennen sind die eigentlichen angeborenen Luxationen, von denen einzelne Fälle an den Gelenken sämtlicher Extremitäten beobachtet sind, die aber häufiger nur an der Hüfte vorkommen und zwar hier nicht selten auf beiden Seiten zugleich. Man nimmt an, dass diese eigentlichen angeborenen Luxationen das Resultat von durch frühere pathologische Processe beim Fötus entstandenen Störungen sind. Die Enstehung dieser Luxationen ist trotz zahlreicher Untersuchungen und Hypothesen noch dunkel. Die anatomische Untersuchung solcher Gelenke hat zu folgenden Resultaten geführt: Der Gelenkkopf ist nicht allein aus der Pfanne luxiert, sondern die Pfanne selbst ist unregelmässig geformt, zu wenig vertieft, in späterer Zeit bei Erwachsenen stark zusammengedrückt und mit Fett ausgefüllt; wenn das ligamentum teres vorhanden ist, so ist es abnorm lang; der Gelenkkopf hat nicht seine gehörige Entwickelung, er ist in manchen Fällen kaum halb so gross als normal. Der Gelenkknorpel ist gewöhnlich vollständig ausgebildet, die Kapsel sehr weit und schlaff.

Die — spontanen oder pathologischen — Luxationen kommen dadurch zustande, dass sich infolge allmählicher Usur oder ulce-

röser Zerstörung der Gelenkenden und Gelenkbänder Verschiebungen ausbilden, weil die Gelenkenden dem Muskelzuge keinen genügenden Widerstand mehr leisten; im eigentlichen Sinne des Wortes sind diese Verschiebungen keine Luxationen, denn die normalen Gelenkflächen existieren eben nicht mehr und daher kann auch nicht mehr von einer normalen Gelenkmechanik und deren Störung die Rede sein. Sie verdienen aber den Namen „Luxation" schon aus dem Grunde, weil sie die gleichen Symptome aufweisen, wie eine Luxation im strengen Sinne des Wortes. Die Usur oder ulceröse Zerstörung der Gelenkenden und Gelenkbänder kann der Ausdruck der verschiedenartigsten Processe sein. Veränderungen tuberkulöser, arthrischer und osteochondritischer Natur kommen hier hauptsächlich in Frage. Auch Lähmungen der das Gelenk umgebenden Muskelgruppen dürften, was die Entstehung von spontanen Luxationen anlangt, häufiger in Betracht kommen. Die Muskeln tragen in ganz beträchtlicher Weise zur Festigkeit des Gelenkes bei, werden sie gelähmt, so ist die Festigkeit nur noch von der Kapsel mit ihren sehnigen Aponeurosen und von dem Luftdruck abhängig. Erstere werden nach Ausschaltung der Muskeln ihrer vermehrten Leistung nicht mehr lange gewachsen bleiben und was letzteren anlangt, so genügt eine unvorsichtige Bewegung, um ihn zu überwinden.

Nach diesen allgemeinen Betrachtungen über Luxationen überhaupt, wollen wir speciell über die Unterkieferverrenkung verhandeln.

Die Luxation des Unterkiefers ist mit Ausnahme einiger weniger in der Litteratur beschriebenen seltenen Fälle, in denen das Unterkieferköpfchen nach hinten in den Gehörgang durch grosse äussere Gewalt hineingetrieben war oder sich in die Fossa tympanico-stylo-mastoidea eingestellt hatte, eine Verrenkung nach vorne. Die mechanisch-anatomischen Veränderungen bei einer derartigen Verrenkung sind folgende: Der nach vorne gerutschte Gelenkkopf wird vor dem Tuberculum articulare durch die gespannten Seitenbänder, durch die veränderte Zugrichtung der Muskeln, besonders des Musculus masseter und des Musculus pterygoideus externus festgehalten. Auch verwickelt sich zuweilen

der Processus coronoideus in den Musculus temporalis und Musculus masseter, sodass auch dieser Umstand zur Fixation des verrenkten Unterkiefers mit beitragen kann. Ein Kapselriss ist in der Regel nicht vorhanden, nach Schnitzler und Maiseonneuve niemals. Auch die Verstärkungsbänder, besonders das Ligamentum laterale internum und das Ligamentum stylo maxillare, zerreissen in der Regel nicht.

Die Luxationen des Unterkiefers sind im Allgemeinen selten, sie bilden nach Albert 1½ % der gesammten Luxationen. Die doppelseitigen Verrenkungen kommen häufiger vor als die einseitigen. Nach Malgaigne waren von 76 54 bilateral. Charakteristisch ist, das die Unterkieferluxation viel häufiger bei Frauen als bei Männern beobachtet wird. Wie alle anderen Luxationen kann auch die Unterkieferluxation habituell werden, das heisst, sie entsteht bei den betreffenden Individuen mehr oder weniger häufig durch relativ leichte Gewalteinwirkungen, sodass dieselben sich vor jedem weiten Oeffnen des Mundes fürchten. Billroth erwähnt eine Frau, die sich früher eine Luxation des Kiefers zugezogen und sich nach Einrenkung derselben nicht die gehörige Zeit geschont hatte, sodass bald nachher die Luxation wieder eintrat und von neuem eingerichtet werden musste. Das Gelenk war so verschiebbar, dass bei dieser Frau, wenn sie beim Essen einen etwas grossen Bissen zwischen die Backzähne bekam, der Kiefer sich sofort luxierte.

Die Symptome der Unterkieferverrenkung sind bei beiderseitiger Verrenkung nach vorne so charakteristisch, dass man dieselbe auf den ersten Blick erkennt. Der Mund ist mehr oder weniger weit geöffnet und kann nicht wieder geschlossen werden. Entsprechend der Luxation des Unterkiefers nach vorne ist das Kinn, die Zahnreihe und der Kieferwinkel nach vorwärts gedrängt. Der Unterkiefer ist in seiner abnormen Lage fest fixiert, die Wangen sind abgeflacht und verlängert, vor dem Tragus an der Stelle des Unterkiefergelenks fühlt man eine entsprechende Aushöhlung und nach vorne von derselben steht der Gelenkfortsatz.

Bei einseitiger Luxation sind die Symptome nicht so deutlich. Auch hier kann der halb geöffnete Mund nicht geschlossen

werden. Das Kinn ist nach der gesunden Seite verschoben und nur auf der luxierten Seite fühlt man die Vertiefung an der Stelle des Unterkiefergelenks und den nach vorne verschobenen Processus condyloideus.

Unterkieferluxationen entstehen auf die verschiedenste Art und Weise, zum Beispiel durch Gähnen, Schreien, Erbrechen, bei Zahnextraktionen und der Einführung von Schlundsonden, ferner durch Stoss und Schlag von aussen bei geöffnetem Munde oder auch von der Mundhöhle aus. In der Litteratur sind teilweise ganz sonderbare Ursachen angegeben. In der englischen Litteratur berichtet Edwin Morris in einer Arbeit, betitelt „Spontaneous dislocations of the jaw through tonguesucking" von einem Falle, in welchem ein Mädchen sich durch die Angewohnheit mit der Zunge zu schnalzen, plötzlich eine beiderseitige Verrenkung des Unterkiefers zuzog [1])

Ich selbst hatte Gelegenheit, vor einigen Monaten eine beiderseitige Unterkieferverrenkung bei einem zwanzigjährigen Soldaten zu beobachten, die durch Biss auf ein etwa hühnereigrosses Stück harten Kommissbrotes entstanden war.

Allen diesen Fällen von Unterkieferluxationen, die ja auch durch die Art ihrer Entstehung Interesse verdienen, lässt sich ein in der „Kieler Chirurgischen Universitätsklinik" beobachteter Fall gegenüberstellen, wie er meines Wissens bisher in der Litteratur noch nicht beschrieben ist. Ich lasse seine Geschichte folgen.

Anamnese:

Patientin ist eine Landmannstochter aus der Nähe von Kiel, 25 Jahre alt. Sie ist schon früher vielfach ärztlich behandelt worden, angeblich an Anämie. Ihre derzeitigen Beschwerden bestanden in nach dem Kopf aufsteigender Hitze. Eigentliche Kopfschmerzen hat sie nicht gehabt. Seit ihrem 17.

[1]) Ob der von Edwin Morris gewählte Ausdruck „spontaneous" richtig ist, erscheint zweifelhaft. Es dürfte sich nicht um eine „spontane", sondern um eine durch Muskelzug entstandene und also „traumatische" Verrenkung handeln.

Jahre bemerkte Patientin ein allmähliches Schiefwerden des Unterkiefers. Die Zahnreihen passten nicht mehr aufeinander. Diese Deformität wurde allmählich immer bedeutender, weshalb Patientin am 14. VI. 97 die hiesige Klinik aufsuchte. Ein plötzliches Anfangen des Leidens beim Gähnen oder Kauen ist nicht bemerkt worden.

Status präsens:

Patientin ist ein kräftiges Mädchen. Sie klagt über mangelhafte Schlussfähigkeit der Zähne. Das Kauen soll dadurch nicht wesentlich behindert sein. Ab und zu treten Schmerzen in der rechten Backe auf. Die Zahnreihe des Unterkiefers ist im Ganzen etwas nach links verschoben und nach vorn in der Weise, dass die Zähne der linken Unterkieferhälfte von hinten nach vorn zunehmend, die der rechten Unterkieferhälfte wieder von hinten nach vorn zunehmend nach links verschoben sind und dass die mittlere Unterkieferparthie nach vorn von der entsprechenden Zahnreihe des Oberkiefers steht. Bei Kaubewegungen bewegt sich der Unterkiefer nicht wie normal von oben nach unten, sondern von unten rechts nach oben links. Bei Schluss der Zahnreihe steht der rechte obere innere Schneidezahn hinter dem rechten unteren äusseren. Links steht der obere erste Prämolar nach innen von dem unteren, zweiten. Die Furche zwischen dem aufsteigenden Unterkieferast und dem Musculus sternocleidomastoideus ist rechts viel tiefer als links. Man fühlt links an der Stelle des Unterkieferköpfchens keine Vertiefung. Ueberhaupt ist das Unterkieferköpfchen nicht mit Sicherheit in seiner Lage zu bestimmen, auch nicht durch Betasten von der Mundhöhle aus.

Behandlung, Krankheitsverlauf:

Am 16. VI. wird unter Chloroformnarkose und Asepsis folgende Operation vorgenommen: Verticalschnitt etwa 3 cm lang vor dem rechten Ohr über das Kiefergelenk. Nach Spaltung der Kapsel erscheint ein glatter Körper, der sich aus dem Gelenk herausziehen lässt und sich als etwa erbsengrosses mit Knorpel überkleidetes Corpus mobile erweist. Das Köpfchen

lässt sich aber trotz der Entfernung des Corpus mobile nicht an die richtige Stelle zurückbringen. Es soll deshalb zur Resektion des Köpfchens geschritten werden, aber auch diese gelingt trotz Rasparatorium und Elevatorium nicht ohne Weiteres; der Kopf lässt sich schwer isoliren. Schliesslich bekommt man ihn dennoch frei und es zeigt sich nun, dass er stark verdickt ist und an der Hinterseite in der Mitte eine Vertiefung, an der Innenseite einen harten und dicken Knochenauswuchs trägt. Da das Köpfchen auf keine Weise entfernt werden kann, so wird zunächst mit einem schmalen Meissel die äussere Hälfte des Köpfchens abgeschlagen und noch etwas mit einer Beisszange abgebissen. Auf diese Weise bekommt man Platz, führt nun eine Kettensäge um den Hals herum und sägt ihn ab. Nach Erweiterung des Hautschnittes gelingt es, das Köpfchen herauszubekommen. Teils Naht, teils Tamponade der Wunde. Aseptischer Verband.

16. VI.

Geringe Facialisparese. Das rechte Auge kann nicht ganz geschlossen werden. Der rechte Mundwinkel hängt etwas. Die Zahnreihen stehen einander gut gegenüber.

21. VI.

Entlassen in die Ambulanz nach fieberlosem Krankheitsverlauf.

26. VI.

Verbandwechsel. Prima intentio bis auf die tamponirte Stelle. Nähte entfernt. Facialisparese hat nachgelassen, das rechte Auge kann geschlossen werden, der rechte Mundwinkel hängt noch etwas.

Die Facialisparese ist mit der Zeit ganz geschwunden und das Ergebniss der Operation nach jeder Hinsicht zufriedenstellend geworden.

Umstehende Zeichnung demonstrirt die veränderten Verhältnisse des resecirten Köpfchens:

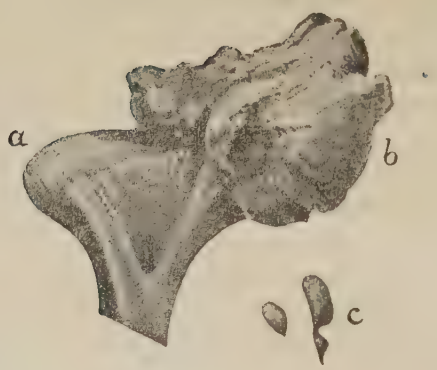

Das Köpfchen ist annähernd von normaler Form. Die äusserere durch den Meissel entfernte Hälfte ist von normaler Grösse. Von der inneren Hälfte geht ein Knochenauswuchs aus, der etwa doppelt so gross ist wie das normale Köpfchen. Derselbe hat eine unebene, mit höckerigen, glatten Wulsten besetzte Oberfläche und ist überall mit Knorpel bekleidet. An der knorpeligen Oberfläche hängen an verschiedenen Stellen an dünnen, glatten Stielen Hirsekorn- bis Kleinbohnengrosse, ringsum mit glattem Knorpel bekleidete Corpuscula, von denen zwei auf der Zeichnung sichtbar sind. Einige Corpuscula von gleicher Beschaffenheit waren auch als freie Körper im Gelenk vorhanden.

Welcher Art nun die Processe sind, denen diese im Verhältniss zu dem ganzen Unterkieferköpfchen sehr grosse Knochenwucherung ihren Ursprung verdankt, lässt sich nur schwer entscheiden. Die Arthritis deformans, die in Frage kommen könnte, pflegt nicht so glatt Wulste zu bilden, auch pflegt in ihrem Gefolge neben Auffaserung des Gelenkknorpels eine allmähliche Usur des Gelenkkopfes einzutreten, was beides nicht der Fall ist. Verfasser neigt zu der Ansicht, dass es sich um eine einfache Exostose handelt, die vorhandenen gestielten und ungestielten Corpuscula (sogenannte Gelenkmäuse) sind als eine zufällige Begleiterscheinung aufzufassen. Ueber ihre Beschaffenheit und

Entstehung sagt Rohardt [2]) in seiner Arbeit „über Gelenkmäuse“ folgendes:

Unter Gelenkmäusen versteht man freie oder gestielte (in unserem Falle waren beide vorhanden) im Gelenk entstandene Körperchen von verschiedener Struktur. Histologisch betrachtet bestehen dieselben aus Knorpel, der häufig verkalkt oder teilweise verknöchert ist, oder aus faserigem Bindegewebe oder endlich aus Fibrinniederschlägen. Häufig sind sie aus mehreren dieser Gewebe zusammengesetzt. Die Aetiologie dieser Körper ist eine sehr verschiedene. Meist handelt es sich um pathologische Wucherungsprozesse, die entweder von der Synovialis oder von der fibrösen Gelenkkapsel oder endlich vom Gelenkknorpel ausgehen. Die Produkte dieser Wucherungen sind ursprünglich gestielt, werden aber schliesslich durch irgend eine Ursache, spontan oder durch Trauma, von ihrer Ansatzstelle losgelöst, um dann als freie Körper im Gelenk herumzuirren. Häufig bilden solche Körper den Kern von Fibrinniederschlägen, die aus der Synovia entstehen. Aber auch ohne einen solchen Kern sollen sich in einer nicht normalen Synovia aus Faserstoffkonkrementen Gelenkmäuse entwickeln können. Eine andere Kategorie dieser Körper verdankt ihre Entstehung einem Trauma, sei es, dass eine direkte Absprengung eines Stückes der Gelenkenden stattfindet, oder dass es sich um einen nach lokaler Kontusion bestimmter Abschnitte der Gelenkfläche auftretenden Dissekationsvorgang handelt, welcher die Nekrose ausstösst. (König.) Schliesslich ist in neuerer Zeit die Osteochondritis dissecans als Ursache bezeichnet und näher beschrieben worden, das heisst eine spontan ohne vorhergegangenes Trauma auftretende, pathologisch-anatomisch noch nicht erklärte Erkrankung, welche ohne sonstige nennenswerthe Schädigung des Gelenkes zur Trennung bestimmter Abschnitte der Gelenkenden führt. (König.) In unserem Falle dürfte es sich um vom Knorpel ausgehende Wucherungsvorgänge handeln, worauf schon der Umstand hinweist, dass alle Corpuscula, wie auch die Exostose mit Knorpel überzogen waren.

[2]) Rohardt. „Ueber Gelenkmäuse.“ Inaugural-Dissertation Kiel.

Zum Schluss ist es mir eine angenehme Pflicht, meinem hochverehrten Lehrer Herrn Professor Dr. Bier für die Ueberweisung der Arbeit und meinem Freunde und Studiengenossen Wilh. Meitzen für liebenswürdige Anfertigung der Zeichnung meinen verbindlichsten Dank auszusprechen.

Vita.

Ich Herrmann Karl August Grube bin geboren zu Harburg a. d. Elbe am 4. VI. 1870 als Sohn des Kaufmanns, jetzigen Rentners, Ludwig Grube und seiner Gattin Dorothea, geb. Wiegels. Meine Schulbildung erhielt ich auf dem Realgymnasium meiner Vaterstadt und den Gymnasien zu Lüneburg, Ratzeburg und Greifswald. Das letztere verliess ich Michaelis 1890 mit dem Zeugnis der Reife, um mich dem Studium der Medicin zu widmen. Ich besuchte nacheinander die Universitäten München, Jena, Berlin und Kiel. In Kiel bestand ich im Sommersemester 1894 das Tentamen Physikum und im Sommersemester 1897 das medicinische Staatsexamen und das Tentamen Rigorosum.